

Management of frenectomy and gingival depigmentation in preprosthetic patients: case report

Penatalaksanaan frenektomi dan depigmentasi gingiva pada pasien preprostetik: laporan kasus

¹Rahma Medikawaty, ²Mardiana Andi Adam

¹Program Pendidikan Dokter Gigi Spesialis Periodonsia

²Bagian Periodonsia

Fakultas Kedokteran Gigi Universitas Hasanuddin

Makassar, Indonesia

E-mail: drgrahmamedikawaty@gmail.com

ABSTRACT

Introduction: Prosthetic placement in toothless areas often requires surgical preparation of mucous tissue to provide the best prosthetic support. Some structures in the mouth such as frenulum attachment or exostosis have no effect when teeth remain, but will be a problem in prosthetic construction after tooth loss. This case report aims to discuss the surgical procedures performed to prepare the tissue before making denture so that aesthetic function and mastication can be restored. **Case:** A 37-year-old female patient came to Department of Periodonsia, RSGM Unhas with chief complaints of her denture that was ill fitting. Intraoral examination showed loss of teeth 11 and 21 with a high maxillary labialis frenulum and gingival hyperpigmentation in the anterior maxillary and mandibular teeth. Gingival depigmentation procedure with scraping using scalpel and bur abrasion was continued with frenectomy with scalpel performed at one visit. A 2 weeks follow up showed improvement in the frenulum attachment gingiva-colored coral pink. **Conclusion:** Frenectomy and gingival depigmentation are effectively treatment for increase aesthetic and denture retention and stability

Keywords: hyperpigmentation, frenectomy, preprosthetic surgery

ABSTRAK

Pendahuluan: Penempatan prostetik pada daerah yang tidak bergigi sering membutuhkan persiapan bedah pada jaringan mukosa untuk memberikan dukungan prostetik yang terbaik. Beberapa struktur dalam mulut seperti perlekatan frenulum maupun eksostosis tidak memiliki pengaruh pada saat masih terdapat gigi, namun akan menjadi masalah dalam konstruksi prostetik setelah kehilangan gigi. Laporan kasus ini bertujuan membahas prosedur bedah yang dilakukan untuk mempersiapkan jaringan sebelum pembuatan gigi tiruan sehingga fungsi estetik dan pengunyahan dapat dikembalikan. **Kasus:** Pasien wanita usia 37 tahun datang ke Bagian Periodonsia RSGM Unhas dengan keluhan gigi tiruannya terasa longgar. Pada pemeriksaan intraoral nampak kehilangan gigi 11, dan 21 disertai frenulum labialis rahang atas yang tinggi dan hiperpigmentasi gingiva pada gigi anterior maksila dan mandibula. Prosedur depigmentasi gingiva dengan teknik *scraping* menggunakan skalpel dan abrasi bur dilanjutkan frenektomi dengan teknik skalpel dalam sekali kunjungan. Kontrol 2 minggu menunjukkan perbaikan perlekatan frenulum dan gingiva berwarna coral pink. **Simpulan:** frenektomi dan depigmentasi gingiva merupakan perawatan yang efektif untuk meningkatkan estetik serta retensi dan stabilitas gigi tiruan

Kata kunci: frenektomi, hiperpigmentasi, bedah preprostetik

PENDAHULUAN

Frenulum labialis maksila adalah struktur anatomi normal di rongga mulut yang dibentuk oleh membran mukosa dan jaringan fibrosa dan serat otot yang melekat pada bibir, pipi sampai proses alveolaris, gingiva dan periosteum. Hal ini dapat merugikan jika perlekatan fibrous tebal dan lebar atau terletak dekat puncak *residual ridge*, sehingga mengganggu perluasan batas gigi tiruan yang akurat sehingga stabilitas dan retensinya, dan kepuasan pasien rendah.¹

Klasifikasi perlekatan frenulum labialis superior dapat dibagi menjadi 3 macam yaitu 1) frenulum

rendah adalah seluruh frenulum melekat pada mukosa alveolar, 2) frenulum sedang adalah seluruh frenulum melekat pada mukosa alveolar sampai dengan gingiva cekat, 3) frenulum tinggi adalah seluruh frenulum melekat pada mukosa alveolar sampai dengan gingiva cekat dan gingiva tepi. Perlekatan frenulum yang tinggi menimbulkan masalah, misalnya *diastema midline* maksila akibat penebalan atau hipertrofi atau jaringan fibrous frenulum yang meluas akan menghalangi pergerakan ortodontik, menghalangi pengeluaran plak, menyebabkan ketegangan dan resesi gingiva. Pada laporan kasus ini pasien memiliki frenulum maksila

yang tinggi sehingga dapat mengganggu resistensi dan retensi gigi tiruan.^{2,3}

Selain frenulum yang abnormal, masalah pada gingiva yang juga berpengaruh pada estetika adalah hiperpigmentasi. Pigmentasi pada gingiva merupakan produk dari granula melanin yang diproduksi oleh melanoblas. Akibat deposisi abnormal dari melanin menyebabkan warna gingiva menjadi gelap. Meskipun pigmentasi melanin gingiva bersifat jinak dan tidak menimbulkan masalah medis, namun sering menjadi keluhan pasien terutama yang memiliki garis senyum sangat tinggi.

Klasifikasi pigmentasi berdasarkan *Dummett-Gupta oral pigmentation index* (DOPI)⁴ 1) tidak ada pigmentasi klinis; gingiva merah muda, 2) pigmentasi klinis ringan; warna coklat muda terang, 3) pigmentasi klinis sedang; coklat sedang atau campuran pink dan coklat, 4) pigmentasi klinis berat; coklat tua atau hitam kebiruan.

Pigmentasi oral dapat terjadi di semua ras dan tidak ada perbedaan yang signifikan antara wanita dan pria. Pigmentasi yang fisiologis disebabkan oleh sel pigmen melanin yang diproduksi melanosit pada lapisan basal dan suprabasal dari epitel. Peningkatan aktivitas melanosit menyebabkan hiperpigmentasi dapat terjadi karena faktor keturunan namun Dummett mengatakan hiperpigmentasi dapat dipicu berbagai faktor seperti mekanik, kimia dan fisik.^{5,6}

Menghilangkan pigmentasi melanin pada gingiva harus dilakukan dengan hati-hati dan jangan sampai merusak gigi geligi. Apabila pengerjaan tidak tepat dapat menyebabkan resesi gingiva, kerusakan pada periosteum dan tulang alveolar, dan penyembuhan luka yang terganggu. Beberapa teknik penanganan hiperpigmentasi adalah pembedahan dengan skalpel, gingivektomi dengan cara *free gingival autograft*, *electrosurgery*, *cryosurgery*, agen kimia seperti fenol 90% dan alkohol 95%, abrasi dengan bur diamond, Nd:YAG laser, semikonduktor diode laser dan CO₂ laser.⁷

Prosedur *free gingival graft* menghilangkan pigmentasi gingiva, namun diperlukan daerah bedah tambahan (donor) dan pencocokan warna. Selain itu, keberadaan garis demarkasi yang berbeda di sekitar *graft* resipien dapat menimbulkan masalah estetika. Prosedur gingivektomi juga dapat dilakukan untuk perawatan hiperpigmentasi gingiva tetapi prosedur ini dilakukan pada pasien yang mengalami resesi tulang alveolar. Tindakan ini juga memberi ketidaknyamanan dan rasa sakit yang berlebih juga penyembuhan luka lebih lama.⁷

Electrosurgery memiliki keterbatasan sendiri. Penggunaan berulang dan lama dapat menginduksi akumulasi panas dan kerusakan jaringan yang tidak

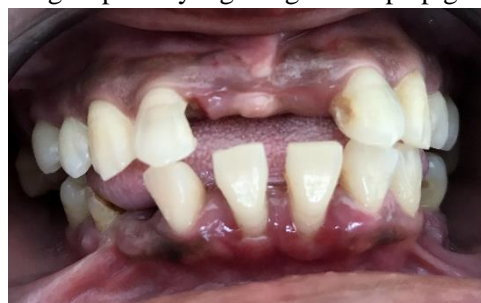diinginkan. Keberhasilan perawatan hiperpigmentasi gingiva dengan laser dan *cryosurgical* telah banyak dilaporkan, namun prosedur ini memerlukan peralatan yang rumit dan tidak umum tersedia pada tempat praktek dokter gigi. *Cryosurgery* dan kauterisasi kimia menyebabkan pembengkakan yang besar dan juga disertai dengan peningkatan kerusakan jaringan lunak sebab kedalaman penetrasi tidak dapat dikontrol. Saat ini laser secara luas digunakan untuk prosedur depigmentasi gingiva karena memiliki keuntungan yaitu lebih sedikit perdarahan, mengurangi rasa sakit pasca operasi dan tidak perlu memakai *dressing* periodontal. Karena alasan ini laser lebih disukai oleh beberapa dokter daripada skalpel namun terapi ini sangat mahal, peralatan canggih dan keahlian teknis diperlukan.⁸

Teknik gingivoabrasi menggunakan bur intan, prosedurnya mudah, aman dan peralatan sederhana. Teknik yang digunakan laporan kasus ini adalah kombinasi teknik *scraping* menggunakan skalpel dan abrasi bur. Teknik ini dipilih karena sederhana, efektif, dan memberikan hasil yang baik.⁹

Pemeriksaan intraoral dapat saja menunjukkan kondisi yang tak menguntungkan sebab membutuhkan bedah prostetik sebelum perawatan dimulai. Laporan kasus ini bertujuan untuk menekankan pentingnya prosedur frenektomi dan ablasi gingiva sebelum penempatan gigi tiruan untuk mengembalikan fungsi estetika dan pengunyahan

KASUS

Pasien wanita usia 37 tahun datang ke RSGM Unhas dengan keluhan kehilangan gigi anterior rahang atas. Pemeriksaan subjektif pasien tidak menderita kelainan sistemik dan alergi. Riwayat Kesehatan gigi, pasien merupakan rujukan dari Bagian Prostodontia. Pada pemeriksaan intraoral nampak kehilangan gigi 11 dan 21, perlekatan frenulum tinggi di daerah interdental gigi insisivus sentral atas dan terdapat hiperpigmentasi gingiva pada gigi anterior maksila dan mandibula. Hiperpigmentasi yang terjadi mungkin disebabkan oleh faktor keturunan yang diketahui salah satu orang tua pasien yang mengalami hiperpigmentasi



Gambar 1 Foto intraoral awal. Frenulum tampak tinggi dan terdapat pigmentasi anterior

gingiva (Gambar 1).

Pada kunjungan pertama dilakukan *initial therapy* yaitu *dental health education*, skaling dan *root planing*. Pada kunjungan berikutnya, setelah diperoleh skor plak di bawah 15% maka diterapi depigmentasi dan dilanjutkan dengan frenektomi.

Depigmentasi gingiva dengan teknik skalpel dan burintan dilakukan untuk mengatasi hiperpigmentasi. Setelah daerah operasi didesinfeksi, anestesi lokal diinfiltrasikan di anterior maksila dan mandibula (lidocaine dengan adrenalin dalam perbandingan 1: 100000). *Blade* no. 15 C diaplikasikan dengan sedikit tekanan untuk mengeluarkan seluruh epitel yang mengalami hiperpigmentasi bersama dengan sedikit lapisan jaringan konektif (gambar 2). Abrasi burintan dengan tekanan minimal untuk membentuk kontur fisiologis dari gingiva dengan cara menjalankan bur dan tidak didiamkan pada satu tempat saja. Kontrol pendarahan dengan campuran kasa steril dan agen anestesi. Permukaan yang telah terekspos diirigasi dengan larutan salin.

Setelah tahap depigmentasi, dilanjutkan dengan frenektomi. Frenum dijepit menggunakan dua hemostat (Gambar 3). Eksisi frenulum bagian atas dan bawah hemostat dengan skalpel. Diseksi tumpul dilakukan untuk menghilangkan perlekatan jaringan fibrous dari periosteum. Luka dijahit dengan *interrupted suture* menggunakan benang nylon 4-0, lalu operasi ditutup dengan dressing periodontal non-eugenol. Antibiotik pascabedah amoxicillin 500mg, 3x1 selama 5 hari, dan analgesik (ibuprofen dengan parasetamol, 3x1 selama 3 hari). Pasien disarankan menggunakan obat kumur chlorhexidine 12 jam selama satu minggu.

PEMBAHASAN

Bedah preprostetik ditujukan untuk modifikasi bedah pada tulang alveolar dan jaringan sekitarnya untuk memudahkan pembuatan gigi tiruan yang akurat, nyaman dan estetik. Ketika gigi alami hilang, perubahan akan terjadi pada alveolus dan jaringan lunak sekitarnya. Beberapa dari perubahan ini akan mengganggu kenyamanan pembuatan gigi tiruan. Frenektomi adalah prosedur bedah jaringan lunak yang bertujuan untuk meningkatkan kenyamanan dan kestabilan gigi tiruan.

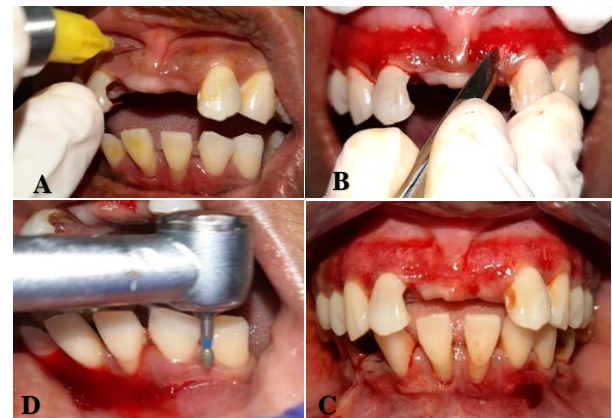
Frenektomi

Pada kasus ini, diawali dengan pemeriksaan frena dengan *blanch test*, yaitu dengan menarik frenulum labialis ke atas dan terlihat papila interdentalnya pucat. Hal ini menunjukkan bahwa perlekatan frenulum tinggi dan diindikasikan untuk dilakukan frenektomi, yaitu pengangkatan seluruh frenulum, termasuk perlekatannya pada tulang agar diperoleh retensi dan

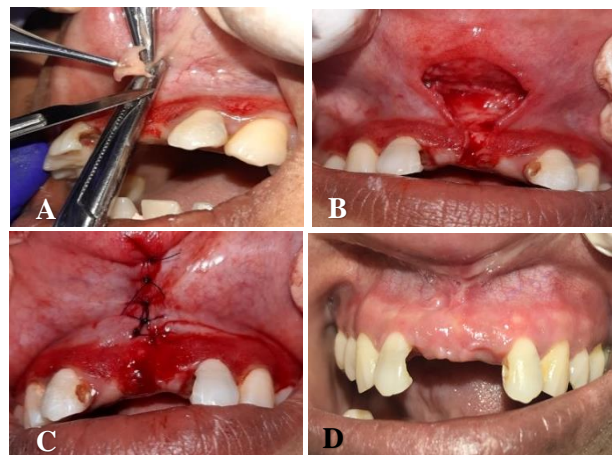
stabilitas gigi tiruan. Frenulum maksila adalah faktor penyulit dalam konstruksi gigi tiruan sehingga diindikasikan untuk dilakukan operasi preprostetik sebelum memulai perawatan. Jika frenum meluas ke puncaklinggir, dapat mengganggu retensi gigi tiruan.⁹⁻¹¹

Perlekatan frenulum labial diklasifikasikan 1) mucosal yaitu frenulum melekat pada mucogingival junction, 2) gingival yaitu frenulum melekat sampai gingiva cekat, 3) papillary yaitu perlekatan meluas hingga papila interdental, 4) papilla penetrating yaitu perlekatan frenulum meluas hingga papila palatina.¹²

Berdasarkan klasifikasi di atas, pada kasus ini termasuk dalam klasifikasi *gingival*. Pada kasus ini digunakan metode modifikasi frenektomi teknik dua hemostat. Hemostat memegang bagian atas dan bawah frenulum kemudian dilakukan eksisi di atas dan di bawah clamp. Eksisi tidak menyebabkan luka yang melebar pada mukosa bibir, karena tarikan muskulus orbicularis oris ke arah lateral tertahan oleh clamp.



Gambar 2A Anestesi lokal sebelum bedah, **B** *scraping* dengan scalpel no 15. **C** depigmentasi dengan bur intan **D** gambaran pasca depigmentasi gingiva



Gambar 3A Frenulum labialis RA dijepit dengan dua hemostat, **B** eksisi, **C** suturing dengan nylon 4-0, **D** 2 minggu pascaoperasi terlihat warna gingiva coral pink dan perlekatan frenulum sudah normal

Depigmentasi gingiva

Pada kasus ini ditemukan pigementasi gingiva di daerah anterior maksila dan mandibula. Prosedur depigmentasi dilakukan bukan untuk menghilangkan pigmentasi secara permanen namun hanya dilakukan untuk meningkatkan estetika, pigmentasi cenderung berulang. Teknik bedah yang sama dapat dilakukan apabila tanda-tanda pigmentasi muncul lagi.

Teknik depigmentasi yang digunakan adalah teknik skalpel yang pada prinsipnya mengangkat epitel gingiva bersama dengan lapisan jaringan ikat yang di dasar dengan harapan epitel baru terbentuk tanpa pigmentasi melanin. Teknik skalpel menjadi pilihan

karena disamping alatnya yang mudah tersedia juga masa penyembuhan untuk luka skalpel lebih cepat dari teknik lainnya, meskipun teknik ini dapat menyebabkan pendarahan selama dan setelah operasi, sehingga perlu menutupi lamina propria yang terbuka dengan *periodontal dressing* selama 7-10 hari.^{8,9}

Dari penatalaksanaan kasus ini, disimpulkan bahwa dengan pemeriksaan yang teliti dan rencana perawatan yang tepat memberikan hasil perawatan gigi tiruan yang lebih memuaskan. Prosedur frenektomi dan depigmentasi gingiva merupakan perawatan yang efektif untuk mengembalikan fungsi estetika dan juga kestabilan gigi tiruan.

DAFTAR PUSTAKA

1. Thahir H, Djais AI, Wendy S, Achmad MH, Akbar FH. Management of maxillary labial frenum and comparison between conventional techniques and incision-below the-clamp technique: case report. *J Dentomaxillofac Sci* 2018;3: 61–6
2. Lioliou E, Kostas A, Zouloumis L. The maxillary labial fraenum - a controversy of oral surgeons vs .orthodontists. *Balk J Stomatol* 2012;16:141-6
3. Akin R, Koes S. Studi kasus penatalaksanaan frenektomi dan depigmentasi gingiva pada regio anterior rahang atas anak perempuan usia 11 tahun. *MKGK* 2015;1(1):5-8
4. Thangavelu A, Elavarasu S, Jayapalan P. Pink esthetics in periodontics—gingival depigmentation: A case series. *J Pharm Bioall Sci* 2012; 4:186–90
5. Gnanasagar WR. A comparative clinical study on gingival depigmentation technique using scalpel and diode laser- a 6 [dissertation]. Chennai: The Tamilnadu Dr.M.G.R. Medical University; 2013.
6. Wendy S, Djais AI. Perawatan perio-estetik dengan crown lengthening dan depigmentasi gingiva (laporan kasus). *Makassar Dent J* 2017;6(2): 59–65
7. Susanto A. Tehnik gingivo abrasi pada penanganan pasien hiperpigmentasi gusi (laporan kasus). 1–10
8. Grover HS, Dadlani H, Lal S, Bhardwwaj A, Yadav. A Evaluation of patient response and recurrence of pigmentation following gingival depigmentation using laser and scalpel technique: a clinical study. *J Ind Soc Periodontol*. 2014;18(5):586-92
9. Jabbari YSA. Frenectomy for improvement of a problematic conventional maxillary complete denture in an elderly patient : a case report. *J Adv Prosthodont*. 2011;3:236-9
10. Calisir M. Evaluation of patient perceptions after frenectomy operations: a comparison of neodymium - doped yttrium aluminum garnet laser and conventional techniques in the same patients. *Niger J Clin Pract* 2018;1059-64
11. Sulijaya B, Sunarto H. The comparison of frenectomy using blade versus laser (Nd-YAG): A case report. 2015;2, 59–62
12. Karina VM, Soesilowati ASK. Perawatan perio-estetik dengan frenektomi dan depigmentasi gingiva (laporan kasus). 1–11