

Full denture with conventional overdenture

Gigi tiruan lengkap dengan overdenture konvensional

¹Probo Damoro Putro, ²Bahruddin Thalib

¹Resident of Prosthodontic Department

²Prosthodontic Department

Faculty of Dentistry, Hasanuddin University

Makassar, Indonesia

Corresponding Author: Probo Damoro Putro, e-mail: drg.damaraputra26@gmail.com

ABSTRACT

Tooth extraction is the main reason for alveolar bone resorption. Overdentures have several benefits in prosthodontic treatment, including maintaining alveolar ridge height, increasing denture stability, maintaining proprioceptive sensors, and improving masticatory efficiency. This article reports the use of a complete denture with a conventional overdenture as a rehabilitation treatment of the partial edentulous in the upper and lower jaws. A 70-year-old man came to the Department of Prosthodontics RSGM Hasanuddin University with complaints of difficulty chewing food due to partial loss of upper and lower jaw teeth, the patient wanted to make a denture without tooth extraction due to trauma in previous tooth extraction. It was concluded that the use of a complete denture with two copings on the upper and lower jaws can improve the retention and stability.

Keywords: full overdenture, conventional overdenture, overdenture, coping, retention

ABSTRAK

Pencabutan gigi merupakan alasan utama terjadinya resorpsi pada tulang alveolar. Overdenture memiliki beberapa manfaat pada perawatan prostodontik, antara lain menjaga tinggi *alveolar ridge*, meningkatkan stabilitas gigi tiruan, mempertahankan sensor proprioseptif, dan meningkatkan efisiensi pengunyahan. Artikel ini melaporkan penggunaan gigi tiruan lengkap dengan *overdenture* konvensional sebagai perawatan rehabilitasi edentulus parsialis pada rahang atas dan bawah. Seorang laki-laki berusia 70 tahun datang ke Departemen Prostodontik RSGM Unhas dengan keluhan sulit mengunyah makanan karena kehilangan sebagian gigi rahang atas dan bawah, pasien ingin dibuatkan gigi tiruan tanpa pencabutan gigi karena trauma pada pencabutan gigi sebelumnya. Disimpulkan bahwa penggunaan gigi tiruan lengkap dengan dua coping pada rahang atas dan bawah dapat meningkatkan retensi dan stabilitas pada penggunaan gigi tiruan *overdenture*.

Kata kunci: *full overdenture, conventional overdenture, overdenture, coping, retensi*

Received: 20 December 2022

Accepted: 12 April 2023

Published: 1 December 2023

PENDAHULUAN

Kehilangan beberapa atau bahkan semua gigi dapat menjadi suatu masalah yang serius yaitu gangguan pada fungsi pengunyahan, pengucapan dan estetik. Gigi tiruan merupakan satu-satunya jalan untuk menyelesaikan masalah ini. Retensi dan stabilitas gigi tiruan merupakan suatu masalah berkelanjutan yang dihadapi oleh dokter gigi dalam praktek klinik. Sejumlah pasien tidak dapat terpuaskan oleh gigi tiruan konvensional.^{1,2} Masalah ini coba diatasi melalui sejumlah bahan dan metode yang telah dikembangkan, salah satunya dengan *overdenture coping*.¹

Overdenture (OD) adalah gigi tiruan sebagian atau lengkap lepasan yang menutupi dan bersandar pada satu atau lebih gigi atau akar gigi alami, dan atau implan dental. Dewasa ini OD sering digunakan karena perawatan periodontik, endodontik dengan mempertahankan elemen gigi alami dan atau akarnya; keuntungannya adalah peningkatan stabilitas dan retensi gigi tiruan, serta mempertahankan sensasi proprioseptif, rangsang sensoris dan dimensi vertikal.^{3,4} *Overdenture* dengan coping memiliki banyak keuntungan, satu diantaranya adalah memiliki retensi dan stabilitas yang baik sehingga sesuai untuk kasus dengan dukungan gigi penyangga minimal. Selain itu OD juga menjanjikan gigi tiruan yang lebih estetik karena tidak ada cengkeram.³

Penggunaan overdenture dengan coping (ODC) telah menjadi suatu pilihan perawatan ideal untuk kasus kehilangan gigi dengan dukungan minimal. Gigi tiruan jenis ini dapat merekat dengan baik dan relatif lebih aman karena radiasi yang dihasilkan lebih kecil daripada radiasi telepon seluler. Pada artikel ini dipaparkan mengenai penggunaan overdenture.

KASUS

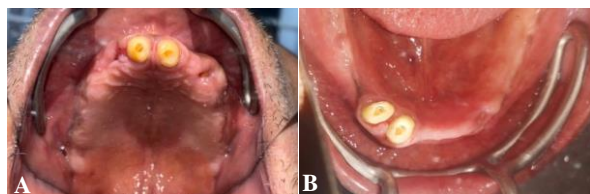
Seorang laki-laki berusia 70 tahun datang ke Departemen Prostodontik RSGM Unhas dengan keluhan sulit mengunyah makanan karena kehilangan sebagian gigi RA dan RB. Pasien ingin dibuatkan gigi tiruan tanpa pencabutan gigi karena trauma pada perawatan sebelumnya. Pemeriksaan klinis; lingir edentulus RA dan RB mengalami resorpsi yang tidak parah. Gigi alami yang tersisa adalah 11, 21, 43, 44. Jaringan periodontal di sekitar gigi tampak sehat, semua gigi tidak goyang dan bebas karies.

TATALAKSANA

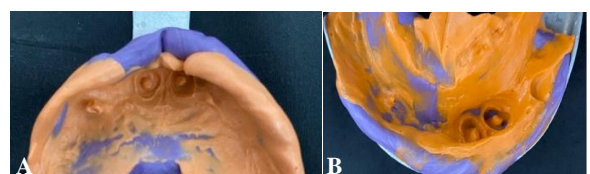
Sebelum dilakukan pencetakan anatomis, kalkulus dibersihkan. Dari hasil evaluasi model studi dan anamnesis, dan setelah berdiskusi, pasien menerima saran untuk pembuatan ODC.

Desain gigi tiruan dibuat untuk RA dan RB; kedu-

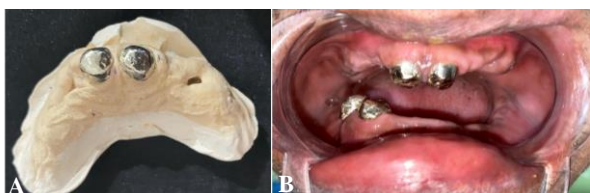anya dengan retensi coping menggunakan gigi 11, 21 dan 43, 44 sebagai *abutment* dengan akhiran preparasi *equigingiva* yang dilakukan setelah perawatan endodontik (Gbr. 1). Pencetakan hasil preparasi menggunakan teknik *double impression* (Gbr.2) yang kemudian dicor untuk membuat model untuk pembuatan *coping* (Gbr.3).



Gambar 1A Preparasi *equigingiva* pada A gigi 11,21; B gigi 43, 44

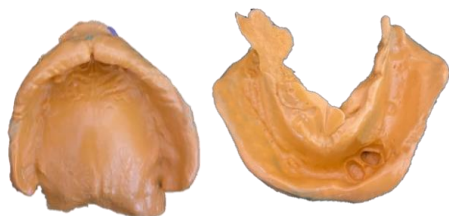

Gambar 2 Cetakan *double impression* untuk pembuatan coping overdenture pada A RA, B RB



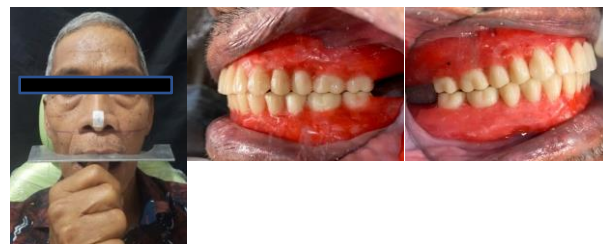
Gambar 3 Coping untuk A gigi 11 dan 21, B 43 dan 44, *try in* dan sementasi insersi coping overdenture

Coping try-in dilakukan dan langsung disementasi pada abutment ketika telah sesuai. Prosedur sementasi diikuti dengan pencetakan fisiologis menggunakan bahan cetak elastomer (Gbr.4). Pada model kerja, *bite rim* dibuat dengan malam merah lalu ditentukan dimensi vertikal dan penentuan gigitan (Gbr.5A), penentuan warna gigi, penyusunan gigi di artikulator diikuti dengan *try in* (Gbr.5B) serta *packing* dilakukan sama seperti pada prosedur pembuatan gigi tiruan akrilik konvensional.

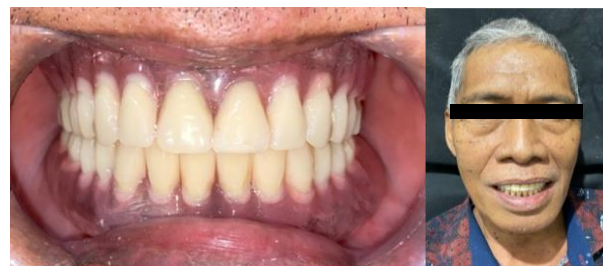

Gambar 4 Cetakan fisiologis dengan bahan cetak elastomer

Setelah gigi tiruan selesai diisirsikan (Gbr.6), pasien diberi kesempatan untuk beradaptasi dengan gigi tiruan yang baru. Dilakukan kontrol pertama 1 hari setelah insersi, kontrol kedua dilakukan 3 hari pascakontrol pertama dan kontrol ketiga dilakukan 7 hari pasca 7 hari dari kontrol kedua.



Gambar 5A Kesejajaran bite rim RA; B *try in* gigi RA dan RB



Gambar 6 insersi gigi tiruan

PEMBAHASAN

Dasar pemilihan gigi tiruan overdenture untuk kasus ini adalah sesuai dengan kondisi dan keinginan pasien; gigi penyangga yang minimal pada RA dan RB, yaitu hanya tersisa 2 gigi pada masing-masing rahang, menjadi pertimbangan utama.

Abutment yang dipilih untuk kasus ini adalah 11, 21, 43 dan 44; semuanya memenuhi syarat gigi penyangga ODC, yaitu kondisi sehat, memiliki derajat kegoyangan minimal, dan kedalaman sulkus yang normal serta *attached gingiva* yang melekat dengan baik.³

Coping adalah mahkota atau lapisan tipis yang terbuat dari aloi metal atau keramik yang dilekatkan pada gigi penyangga sebagai dukungan terhadap ODC berupa short coping dan long coping menggunakan gigi alami yang tersisa pada rahang sebagai abutment. Pada metode short coping perlu dilakukan perawatan endodontik serta pengurangan gigi yang cukup banyak.⁷ Terdapat empat tipe dasar coping primer, yaitu long coping (6-8 mm, gigi vital), medium coping (4-6 mm, gigi vital), short coping (1-4 mm, gigi non vital).⁸

Pada kasus ini digunakan cast coping agar meminimalkan terjadinya karies pada gigi penyangga overdenture. Diagnosis, prognosis dan rencana perawatan pada penderita dengan kelainan periodontal sangat penting karena berperan pada keberhasilan perawatan periodontik, dan menunjang keberhasilan jangka panjang kenyamanan dan fungsional.^{4,5}

Di dalam membuat perencanaan overdenture ada empat parameter dengan catatan kondisi klinis yang nyata dari setiap gigi dan prognosisnya harus saling berhubungan. Parameter itu adalah 1) lokasi strategis dari tiap gigi, 2) beban yang akan ditahan, 3) kebersihan mulut penderita, serta 4) perluasan perawatan yang diperlukan untuk mempertahankan gigi.⁶

Disimpulkan bahwa overdenture merupakan modi-

fikasi dari gigi tiruan lepasan konvensional yaitu gigi tiruan dibuat menutupi dan menumpangi satu atau lebih gigi alami, akar gigi, dan atau implan gigi. Perawatan ini merupakan salah satu pilihan terbaik pada kasus edentulus, antara lain efektif meningkatkan re-

tensi dan stabilitas gigi tiruan serta mempertahankan lingir alveolar dengan mempertahankan akar gigi alami. Salah satu jenis retainer pada overdenture adalah coping. Pembuatan coping meningkatkan kenyamanan dan kepuasan pasien atas gigi tiruannya.

DAFTAR PUSTAKA

1. Balu K. An innovative method for magnet retained over denture. *Int J Appl Decision Sci* 2010; 1 (1): 52-5.
2. Rutkunas V, Mizutani H. Retentive and stabilizing properties of stud and magnetic attachments retaining mandibular overdenture. An in vitro study. *Stomatologija, Baltic Dent Maxillofac J* 2004; 6(3): 85-90
3. Soesetijo FXA. Overdenture: perawatan dengan pendekatan preventif dan konservatif. *Cermin Dunia Kedokteran* 2012; 39(2): 102-5
4. Carranza FA, Newman MG. *Clinical periodontology*, 10th ed. Philadelphia: W.B.Saunders Comp.; 2006. p.100-7, 120-8, 157-64, 467-77, 494-9, 500-4.
5. Jumber JF. 1981. An atlas of overdenture and attachment. Chicago: Quintessence Publishing Co Inc.; p.17, 20-3, 113-52.
6. Geering AH. Complete denture and overdenture prosthetics. Stuttgart: Georg Thieme Verlag; 1993.
7. The Academy of Prosthodontics. The glossary of prosthodontic terms, 9th Ed. *J Prosthet Dent* 2017; 117(5S):e73
8. Shrivastava R, Awinashe V, Srivastava R. Simple overdenture technique, lasting results-a case report. *National J Dent Sci Res* 2012; 1: 37-41